

Pengaruh Pemberian Ekstrak Biji Kopi Arabika (*Coffea arabica* L.) Terhadap Histopatologi Lambung Tikus Putih Galur Wistar

by Rani Rubiyanti

Submission date: 24-Aug-2021 11:31AM (UTC+0700)

Submission ID: 1635146329

File name: 2020_Fitofarmaka.pdf (735.33K)

Word count: 3636

Character count: 21671

PENGARUH PEMBERIAN EKSTRAK BIJI KOPI ARABIKA (*Coffea arabica* L.) TERHADAP HISTOPATOLOGI LAMBUNG TIKUS PUTIH GALUR WISTAR

Tovani Sri^{1*}, Rani Rubiyanti²

^{1,2}Jurusan Farmasi, Poltekkes Kemenkes Tasikmalaya, Tasikmalaya 46115,
West Java, Indonesia

*Email: tovanisri28@gmail.com

38
Diterima : 4 Maret 2020

Direvisi : 10 Juni 2020

Disetujui : 30 Juni 2020

ABSTRAK

Di antara seluruh kandungan yang terdapat dalam kopi, kafein paling dikenal. Kafein apabila dikonsumsi berlebihan dapat meningkatkan ²¹tegangannya otot, merangsang kerja jantung, dan meningkatkan sekresi asam lambung. Ulkus dapat terjadi pada mukosa, submukosa dan sampai lapisan muskularis dari traktus gastrointestinal berhubungan dengan asam lambung yang mengandung HCl. Penelitian ini bertujuan ³⁴ untuk mengetahui pengaruh ekstrak biji kopi arabika (*Coffea arabica* L.) terhadap histopatologi lambung tikus putih jantan galur Wistar. Bahan uji ekstrak biji kopi arabika diperoleh dari ekstrak ⁴³ biji kopi arabika yang dilakukan dengan metode Soxhlet menggunakan etanol 70%. Hewan uji yang di ⁴⁹ gunakan dalam penelitian adalah 25 ekor tikus jantan galur Wistar yang terdiri atas ke ⁵⁹ kelompok kontrol negatif (tidak diberi perlakuan), kontrol positif (diinduksi ³² aspirin 30 mg/kg bb tikus) sebagai pembandingan, ekstrak etanol biji kopi dosis I (0,12 g/kg bb tikus), dosis II (0,24 g/kg bb tikus), dan dosis III (0,48 g/kg bb tikus), dalam kurun waktu 30 hari. Hasil menunjukkan pada histopatologi tikus Wistar kelompok ekstrak etanol kopi dosis I terdapat gambaran yang serupa dengan kelompok kontrol negatif yaitu gambaran lambung normal. Histopatologi lambung tikus Wistar kelompok IV kelompok yang diberi ekstrak etanol kopi dosis II menunjukkan adanya limfosit sedikit, edema, dan dilatasi kapiler. Pemberian ekstrak etanol biji kopi dosis III menyebabkan adanya kerusakan pada lambung, perubahan histopatologi serupa seperti pada kelompok kontrol positif yang diinduksi aspirin.

Kata kunci : Aspirin, Ekstrak Biji Kopi Arabika, Histopatologi Lambung

THE EFFECT OF ARABIC COFFEE (*Coffea arabica* L.) SEED EXTRACT ADMINISTRATION ON STOMACH HISTOPATHOLOGY OF ALBINO WISTAR RAT

ABSTRACT

Among all the content contained in coffee, caffeine is best known. Caffeine when consumed excessively can increase muscle tension, stimulate heart work, and increase the secretion of gastric acid. Ulcers can occur in the mucosa, submucosa and until the musculoskeletal ¹⁶ lining of the gastrointestinal tractus is associated with gastric acid that contains HCl. This study aims to determine the influence of arabica coffee bean extract (*Coffea arabica* L.) against histopathology of the stomach of the white rats Wistar strain. The Arabica coffee bean extract test material is obtained from the extraction of arabica

coffee beans done by Soxhlet method using ethanol 70%. The test animal used in the study was a 25 Wistar strain rats that consisted of negative control groups (not given treatment), positive control (aspirin-induced 30 mg/kg bw rats) as a comparator, extract coffee bean ethanol dose I (0.12 g/kg bw rats), Dose II (0.24 g/kg bw rats), and dose III (0.48 g/kg bw rats), within 30 days. Results showed on rats histopathology which is given ethanol coffee extract dose I there is a similar picture to the negative control group i.e. the normal gastric picture. Histopathology of rat Gastric Wistar Group IV given ethanol coffee extract dose II indicates the presence of slight lymphocytes, edema, and capillary dilation. The administration of coffee bean ethanol extract dose III caused the presence of damage to the stomach, similar histopathology changes in the aspirin-induced positive control group.

Keywords: Arabica Coffee Bean Extract, Aspirin, Gastric Histopathology

PENY₅₁HULUAN

Kopi adalah minuman yang paling populer di dunia setelah air (George *et al.*, 2008). Di antara seluruh kandungan yang terdapat dalam kopi, kafein paling dikenal. Namun cafestol, kahweol dan asam chlorogenat, merupakan senyawa yang terdapat dalam kopi dengan sifat antioksidan (Higdon ¹⁰al, 2006). Selain memiliki citarasa yang khas, kopi memiliki manfaat sebagai antioksidan karena memiliki polifenol dan merangsang kinerja otak (Mulato, 2001). Data dari penelitian lain pada hewan menunjukkan bahwa kafein (Shi, 1997), tetapi sebagian besar asam klorogenat dan turunannya (Arion *et al.*, 1997; Clifford, 2000; Ong and B.Tan, 2012.; Hunyadi *et al.*, 2012) memiliki efek hipoglikemik dengan mekanisme yang bert⁵⁷a. Masalah utama dari pengonsumsi kopi adalah kadar kafein yang terkandung dalam kopi (Mulato, 2001). Kopi robusta memiliki kandungan kafein hampir dua kali lebih besar, yaitu sebesar 2,4% dibanding dengan kopi arabika yaitu sebesar 1,3% dalam kondisi kering (Weinberg, 2001). Di wilayah Tasikmalaya kopi arabika yang berasal dari genus *Coffea*, family Rubiaceae (Davies *et al.*, 2006; Castilla, 2012) lebih banyak diproduksi dibandingkan dengan kopi robusta alasannya karena harga jual

arabika yang jauh lebih tinggi dibanding dengan kopi robusta.

Kopi diketahui merangsang lambung untuk memproduksi asam lambung sehingga menciptakan lingkungan yang lebih asam dan dapat mengiritasi mukosa lambung (Rahma, dkk. 2013). Kafein di dalam kopi dapat mempercepat proses terbentuknya asam lambung. Hal ini membuat produksi gas dalam lambung berlebih sehingga sering mengeluhkan sensasi kembung di perut. Bila mukosa lambung rusak, maka terjadi difusi HCl ke mukosa lambung dan HCl akan merusak mukosa. Kehadiran HCl di mukosa lambung menstimulasi perubahan pepsinogen menjadi pepsin. Pepsin merangsang pelepasan histamin dari sel mast. Histamin akan menyebabkan peningkatan permeabilitas kapiler sehingga terjadi perpindahan cairan dari intrasel ke ekstrasel dan menyebabkan edema dan kerusakan kapiler sehingga timbul perdarahan pada lambung (Mawey *et al.*, 2014; Rizkianil, 2009).

Jika lambung sering terpapar dengan zat iritan, seperti kopi maka inflamasi akan terjadi terus-menerus. Jaringan yang meradang akan diisi oleh jaringan fibrin sehingga lapisan mukosa lambung dapat hilang dan terjadi atropi sel mukosa lambung (Angkow *et al.*, 2014). Selain itu, apabila kafein

dikonsumsi berlebihan dapat meningkatkan ketegangan otot, merangsang kerja jantung, dan meningkatkan sekresi asam lambung (Mulato, 2001).

Pada penelitian sebelumnya, telah dilakukan pemeriksaan kadar kafein di tiga daerah Jawa Barat, yaitu Garut, Pangalengan dan Tasikmalaya. Diperoleh kadar kafein daerah Pengalengan 1,16%; Tasikmalaya 2,70% dan Garut 1,38% (Rubiyanti, 2015). Kadar kafein tertinggi berasal dari kota Tasikmalaya yang diperoleh dari daerah Cigalontang.

Aspirin (asam asetil salisilat) adalah analgesik, anti piretik, dan antiinflamasi yang luas digunakan dan digolongkan dalam obat bebas. Pemberian aspirin dapat menimbulkan perubahan perubahan kualitatif mukus lambung sehingga mengakibatkan kerusakan jaringan terutama pembuluh darah. Aspirin digunakan sebagai penginduksi dalam kelompok kontrol positif (J. N., et al, 2013) ⁴⁵

Berdasarkan uraian di atas, dilakukan penelitian dengan tujuan mengetahui pengaruh ekstrak biji kopi arabica (*Coffea arabica* L.) terhadap perubahan histopatologi lambung pada tikus putih (*Rattus norvegicus*) strain Wistar Jantan.

METODE PENELITIAN

Alat dan Bahan

Gelas beaker, batang pengaduk, *grinder*, vorteks, kertas saring, ayakan 200 *mesh*, aluminium foil, *rotary evaporator*, timbangan analitik, alat penggiling, corong pisah, botol kecil, *hot plate*, sonikator, kulkas pendingin dan cawan petri, wadah makanan tikus, botol minuman tikus, kawat kasa dan dadak padi, sonde lambung metal, gunting, sarung tangan *disposable*, tempat otopsi, jarum, gunting, pinset, pisau bedah,

toples, krus silikat, tanur, oven, vial dan tutup, spatula, pipet tetes, kertas timbang, mikropipet, kertas saring, rak tabung reaksi, sonde oral tikus, dan alat-alat gelas yang biasa digunakan.

Biji kopi arabika (*Coffea arabica* L.) diperoleh dari Cigalontang Tasikmalaya, etanol 70%, etanol 96 %, CMC, makanan hewan (pellet), serbuk magnesium, amil alkohol, asam klorida, natrium hidroksida, besi (III) klorida, pereaksi Steasny, natrium asetat, amonia, kloroform, pereaksi Dragendorff, pereaksi Mayer, eter, pereaksi Liebermann Burchard, air suling (aquadest), pembanding kafein, bahan pewarna Harris-Hematoxylin Eosin.

Penyiapan Bahan dan Simplisia

Bahan tanaman dideterminasi. Hasil dari determinasi yang telah dilakukan menunjukkan bahwa biji kopi arabika ini termasuk ke dalam spesies *Coffea arabica* L.

Biji kopi arab ⁵³ dikumpulkan dan disortasi basah untuk memisahkan kotoran dan bahan-bahan asing dari biji. Biji kopi disikat di bawah air mengalir, ditiriskan.

Sebelum diekstraksi, biji kopi arabika disangrai dengan mesin sangrai kopi berbobot 5 kg dengan kontrol suhu 210 °C selama 8 menit. Setelah disangrai, biji kopi arabika dihaluskan dengan menggunakan mesin *grinder* sehingga diperoleh serbuk simplisia halus dengan ukuran setara dengan mesh 60.

Pembuatan Ekstrak ⁵⁵ Biji Kopi Arabika

Ekstraksi 640 g simplisia dengan metode Soxhlet dengan pelarut etanol ²²% hingga ekstraksi sempurna. Seluruh ekstrak cair yang diperoleh dipekatkan oleh *rotary evaporator* pada suhu 40-50 °C dan ⁴⁶ dilanjutkan dengan penguapan kembali di atas penangas air pada suhu 40

°C hingga diperoleh berat ekstrak konstan. Seluruh ekstrak akhir yang diperoleh ditimbang dan dihitung rendemen ekstrak (Depkes RI, 1986). Pada ekstrak kering dilakukan karakterisasi melalui penetapan kadar sari larut air, kadar sari larut etanol, susut pengeringan, kadar abu total (Depkes RI, 2000), bobot jenis larutan ekstrak 1%, dan penapisan fitokimia (Depkes RI, 2000). Juga dilakukan penetapan kadar kafein dalam ekstrak menggunakan spektrofotometer Uv-Vis.

Pembuatan Suspensi CMC 1%

Suspensi CMC 1% dibuat dengan melarutkan 1 g CMC ke dalam 30 mL aquadest dipanaskan sambil diaduk sampai homogen. Kemudian ditambahkan dengan aquadest sampai volume 100 mL, lalu didinginkan.

Pembuatan Larutan Ekstrak Biji Kopi Arabika

Dibuat ekstrak etanol biji kopi dosis I (0,12 g/kg bb tikus), ekstrak etanol biji kopi dosis II (0,24 g/kg bb tikus), ekstrak etanol biji kopi dosis III (0,48 g/kg bb tikus). Ekstrak biji kopi arabika kental ditimbang sesuai dengan dosis untuk volume 100 mL kemudian disuspensikan dengan larutan CMC dalam labu ukur 100 mL.

Persiapan Hewan Uji

Sampel diambil secara acak dari populasi dengan metode *simple random sampling*. Kriteria inklusi sampel penelitian antara lain tikus putih jantan (*Rattus norvegicus*) jantan dewasa galur Wistar, usia 3-4 bulan, kondisi fisik sehat dan tidak tampak cacat secara anatomi. Kriteria eksklusi sampel penelitian antara lain tikus tampak sakit sebelum perlakuan dan terdapat kelainan anatomi. Hewan uji diadaptasikan selama seminggu sebelum

perlakuan. Uji etik terhadap kelayakan penelitian telah dilakukan dengan sertifikat persetujuan etik dengan KEPPKN Registration Number: 3278012P yang dikeluarkan Komisi Etik Penelitian Kesehatan (KEPK) Poltekkes Kemenkes Tasikmalaya.

Perlakuan

Pada penelitian ini dilakukan perlakuan selama 30 hari, masing-masing bahan uji diberikan secara oral kepada 5 hewan uji pada 5 kelompok terdiri atas kelompok I adalah kontrol negatif yang tidak diberi perlakuan, kelompok II yaitu sebagai kontrol positif yang diinduksi aspirin 30 mg/kg bb tikus agar sakit gastritis sebagai pembanding, kelompok III yaitu ekstrak etanol biji kopi dosis I (0,12 g/kg bb tikus), kelompok IV yaitu ekstrak etanol biji kopi dosis II (0,24 g/kg bb tikus), kelompok V yaitu ekstrak etanol biji kopi dosis III (0,48 g/kg bb tikus), yang diberikan secara oral.

Pembedahan

Dilakukan euthanasia pada tikus dengan inhalasi CO₂ (AVMA Guidelines for the Euthanasia of Animals, 2013). Selanjutnya bagian perut bawah tikus dibelah hingga bagian dada. Berikutnya membelah bagian perut bawah tikus hingga bagian dada, kemudian organ dikeluarkan dari dalam tubuh tikus. Organ lambung harus dipisahkan dari bagian usus, hati, dan empedu yang melekat.

Pengamatan Mikroskopik

Setelah tikus mati, dilakukan laparotomi untuk mengambil lambung tikus untuk preparat mikroskopis. Pembuatan preparat mikroskopis dilakukan dengan metode parafin dengan pewarnaan Harris-Hematoxylin Eosin (HE).

HASIL DAN PEMBAHASAN

Penyiapan Simplisia

Kopi arabika Cigalontang yang digunakan dalam penelitian ini berasal dari biji kopi arabika yang ditanam dan dipanen langsung di desa Cigalontang, Kabupaten Tasikmalaya, Jawa Barat. Tujuan dari menghaluskan biji kopi arabika ini adalah untuk memperkecil ukuran partikel sehingga kontak simplisia biji kopi dengan pelarut bisa lebih besar, hal ini berdampak pada proses penarikan senyawa yang dapat menjadi lebih mudah dan lebih banyak.

Pembuatan Ekstrak Biji Kopi Arabika

Ekstraksi dilakukan untuk menarik seluruh komponen senyawa dalam tanaman. Ekstraksi seluruh simplisia dengan metode Soxhlet dengan pelarut etanol 70% hingga ekstraksi sempurna.

Pemilihan etanol sebagai pelarut dikarenakan etanol merupakan pelarut yang paling sesuai pada ekstraksi kafein, karena kafein lebih banyak terekstrak ke dalam etanol dibandingkan pelarut lainnya seperti dietil eter, karbon tetraklorida, dan n-heksana. Kafein merupakan alkaloid, maka dengan penambahan etanol akan memudahkan pelarutan kafein, selain itu beberapa pertimbangan seperti harga, dan kelarutan, maka etanol lebih aman dan murah untuk digunakan, selain karena memiliki titik didih yang rendah. Setelah proses ekstraksi, seluruh ekstrak akhir yang diperoleh ditimbang dan dihitung rendemennya. Rendemen ekstrak yang diperoleh sebanyak 13,95%. Hasil pemeriksaan karakteristik simplisia ditampilkan pada Tabel 1.

Tabel 1. Hasil Karakteristik Simplisia

Karakteristik Simplisia	Hasil
Kadar Sari Larut Air (% b/b)	1,21
Kadar Sari Larut Etanol (% b/b)	0,86
Kadar Abu Total (% b/b)	7,78

Berdasarkan tabel di atas dapat diketahui bahwa simplisia kopi arabika lebih banyak yang tersari dalam air

dibanding dalam etanol. Hasil pemeriksaan karakteristik ekstrak dapat dilihat pada Tabel 2.

Tabel 2. Hasil Karakteristik Ekstrak

Karakteristik Ekstrak	Hasil
Kadar Sari Larut Air (% b/b)	4,60±0,27
Kadar Sari Larut Etanol (% b/b)	4,17±0,53
Kadar Abu Total (% b/b)	10,0
Bobot Jenis Larutan 1% (g/mL)	1,004
Bobot Jenis Larutan 5% (g/mL)	1,014

Hasil pemeriksaan kandungan kimia menunjukkan baik simplisia kopi maupun ekstrak etanol kopi mengandung

golongan senyawa flavonoid, alkaloid, kuinon, dan polifenol.

Tabel 3. Penapisan Fitokimia Ekstrak

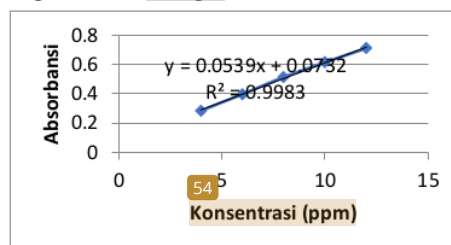
Golongan Senyawa	Bahan Uji	
	Simplisia kopi	Ekstrak Etanol kopi
Flavonoid	+	+
Saponin	-	-
Kuinon	+	+
Tanin	-	-
Alkaloid	+	+
Polifenol	+	+

Keterangan : (+) = ekstrak terdeteksi golongan senyawa tersebut, (-) = ekstrak tidak terdeteksi golongan senyawa tersebut

Hasil penelitian menunjukkan baik simplisia maupun ekstrak etanol biji kopi mengandung senyawa polifenol. Daun, buah dan akar *Coffea arabica* mengandung saponin, flavonoida, dan polifenol, buah dan bijinya mengandung alkaloida (16) piller, 1998). Kopi mempunyai manfaat sebagai antioksidan karena memiliki senyawa polifenol yang dapat merangsang kinerja otak (Mulato, 2001), dapat menurunkan (37) prevalensi diabetes melitus tipe 2 (Van Dam and Feskens, 2002; Isogawa *et al.*, 2003; Salazar-Martinez *et al.*, 2004), mempunyai efek hipoglikemik (Shi, 1997; Arion *et al.*, 1997; Clifford, 2000; Ong and B.Tan, 2012.; Hunyadi *et al.*, 2012) dan mempunyai efek antidiabetes (Julio Campos *et al.*, 2013). (44)

Pada penetapan kadar kafein, terlebih dahulu dilakukan penentuan panjang gelombang maksimum. Panjang gelombang maksimum yang diperoleh yaitu 275 nm. Setelah panjang gelombang maksimum ditentukan selanjutnya dibuat kurva kalibrasi yang diperoleh dengan cara membuat seri konsentrasi 4, 6, 8, 10, dan 12 ppm yang dibaca serapannya pada panjang gelombang maksimum. Persamaan kurva kalibrasi merupakan hubungan yang linier antara sumbu x dan

sumbu y dimana sumbu x dinyatakan dengan konsentrasi yang diperoleh, sedangkan sumbu y merupakan absorbansi atau serapan yang diperoleh dari hasil pengukuran (8) no, 2015). Penentuan linieritas kafein dalam pelarut etanol dengan konsentrasi 4, 6, 8, 10, dan 12 ppm pada panjang gelombang 275 nm dapat dilihat sebagai berikut :



Gambar 1. Kurva kalibrasi larutan kafein baku standar

Berdasarkan kurva kalibrasi standar tersebut diperoleh hubungan yang linier antara konsentrasi dan absorbansi dengan nilai koefisien korelasi $r = 0,999$, nilai $r^2 = 0,9983$, dan persamaan regresi linier $y = 0,0539x + 0,0732$. Harga koefisien r yang mendekati 1 menyatakan hubungan linear antara konsentrasi dengan serapan yang dihasilkan (Uno, 2015). Dengan kata lain kurva kalibrasi yang dihasilkan ini memenuhi hukum

Lambert-Beer yang berbunyi bahwa serapan berbanding lurus terhadap konsentrasi dan ketebalan sel (Dewi, 2019). Koefisien korelasi yang dihasilkan sesuai dengan kriteria penerimaan koefisien korelasi (r) yang baik menurut Shargel (2005) yaitu $r \geq 0,95$. Penetapan kadar kafein dilakukan dengan menggunakan spektrofotometer Uv-Vis.

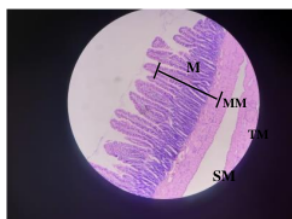
Sampel ditimbang sebanyak 0,1 g kemudian dilarutkan ke dalam 100 mL etanol. Kemudian diambil 2,5 mL larutan sampel dan dimasukkan ke dalam labu ukur 100 mL kemudian tambahkan etanol hingga batas. Pengenceran ini bertujuan agar larutan sampel tidak terlalu pekat pada saat diuji serapannya.

Tabel 4. Absorbansi dan Kadar Kafein pada Ekstrak Etanol Biji Kopi Arabika

Jenis sampel	Absorbansi (y)	Konsentrasi (x) (ppm)	Kadar kafein dalam 1 g ekstrak
Ekstrak etanol kopi	0,729	12,17	2,434%

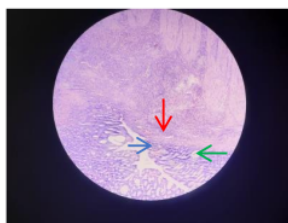
Jumlah kafein dalam ekstraksi kopi dapat dipengaruhi oleh beberapa faktor, di antaranya yaitu suhu pemanggangan, ukuran partikel pada saat grinding, metode ekstraksi, suhu ekstraksi, dan waktu pada saat ekstraksi (M.D., Ayu, 2019).

Pada uji pengaruh pemberian ekstrak terhadap tikus, hasil menunjukkan bahwa pada lambung tikus kelompok I kontrol negatif terlihat adanya lapisan mukosa (skala pembesaran 100x).



Gambar 2. Gambaran mikroskopik lambung tikus Wistar kelompok kontrol negatif. Pembesaran 100x. Histologi lambung tikus bagian pilorus. M= mukosa; MM= muskularis mukosa; SM= submukosa; TM= tunika muskularis

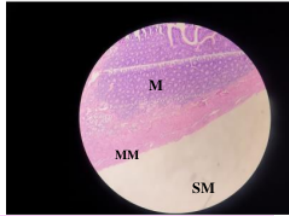
Tikus Wistar kelompok II merupakan kelompok kontrol positif yaitu hewan yang diinduksi oleh aspirin sebagai pembanding. Menurut literatur, aspirin dapat menyebabkan kerusakan pada lambung. Tampak pada gambar lambung terdapat limfosit, eosinofil, edema, pelebaran vaskular.



Gambar 3. Gambaran mikroskopik lambung tikus Wistar kelompok kontrol positif menggunakan aspirin. Pembesaran 100x. Terlihat adanya vasodilatasi (panah merah), edema (panah biru), limfosit (panah hijau)

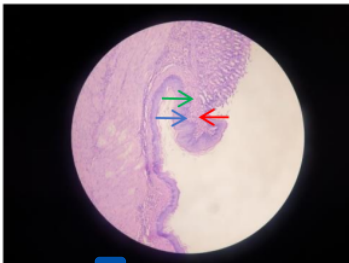Tikus Wistar kelompok III merupakan kelompok yang diberi ekstrak etanol kopi dosis I (0,12 g/kg bb tikus) menunjukan gambaran yang serupa dengan kelompok kontrol negatif yaitu

gambaran lambung normal. Tidak terdapat edema dan pelebaran vaskular.



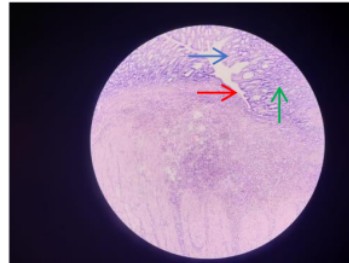
50
Gambar 4. Gambaran mikroskopik lambung tikus Wistar kelompok III yaitu kelompok uji dosis I. Pembesaran 100x. M= mukosa; MM= muskularis mukosa; SM= submukosa

30
Tikus Wistar kelompok IV merupakan kelompok yang diberi ekstrak etanol kopi dosis II (0,24 g/kg bb tikus) menunjukkan adanya limfosit sedikit, edema, dan dilatasi kapiler. Pada kelompok dosis II derajat edema lebih ringan dibanding dosis III, limfosit berkurang tapi masih ada, dan pelebaran pembuluh darah. Hasil menunjukkan bahwa gambaran mikroskopik kelompok IV yang diberi ekstrak etanol kopi dosis II memberikan pengaruh kerusakan pada lambung yang terlihat pada gambar mikroskopik.



12
Gambar 5. Gambaran mikroskopik lambung tikus Wistar kelompok IV yaitu kelompok uji dosis II. Pembesaran 100x. Terlihat adanya vasodilatasi (panah merah), edema (panah biru), limfosit (panah hijau)

Tikus Wistar kelompok V merupakan kelompok yang diberi ekstrak etanol kopi dosis III (0,48 g/kg bb tikus) menunjukkan gambaran yang sama dengan kontrol positif yang diberi aspirin. Pada gambaran mikroskopik terdapat pelebaran pembuluh darah yang ditandai oleh warna merah dengan udem ditandai warna putih.



Gambar 6. Gambaran mikroskopik lambung tikus Wistar kelompok V yaitu kelompok uji dosis III. Pembesaran 100x. Terlihat adanya vasodilatasi (panah merah), edema (panah biru), limfosit (panah hijau)

Hasil menunjukkan bahwa gambaran pada kelompok V yaitu kelompok dosis III terdapat perubahan histopatologi yaitu pelebaran pembuluh darah dan udem.

KESIMPULAN

Pemberian ekstrak biji kopi Arabica (*Coffea arabica* L.) dapat menyebabkan perubahan³⁵ pada histopatologi lambung pada tikus putih jantan (*Rattus norvegicus*) galur Wistar.

Perubahan pada histopatologi lambung tikus putih jantan (*Rattus norvegicus*) galur Wistar secara mikroskopik dengan pemberian ekstrak biji kopi Arabica (*Coffea arabica* L.) dosis III (0,48 g/kg bb tikus) menunjukkan adanya kerusakan pada lambung, gambaran yang serupa dengan tikus yang diinduksi aspirin.

19) FERENSI

Angkow J, Robot F, Onibala F. 2014. *Faktor-faktor yang Berhubungan dengan Kejadian Gastritis di Wilayah Kerja Puskesmas Bahu kota manado*. Manado. Universitas Sa¹ Ratulangi.

Arion, W. J., W. K. Canfield, F. C. Ramos, P. W.Schindler, H. J. Burger, H. Hemmerle, G.Schubert, P. Below and A. W. Herling. 1997. *Chlorogenic acid and hydroxyl nitrobenzaldehyde: new inhibitors of hepatic glucose 6-phosphatase*. Arch. Biochem. Biophys. 33¹³):315-322.

Davies, A., R. Govaerts, D. Bridson and P.Stoffelen. 2006. *An annotated taxonomic conspectus of the genus Coffea (Rubiaceae)*. Bot. J. Linn. Soc. 152:465-512.

AVMA Guidelines for the Euthanasia of Animal. 2013. ³⁶

Castilla, Y. 2012. *Conservació n de recursos fitogenéticos de cafeto (Coffea spp.) por métodos biotecnoló gicos: Una alternativa parasu preservació n*. Cultivos Tropicales. 33(4):29-39.

Clifford, M. 2000. *Chlorogenic acid and other cinnamates-nature, occurrence, dietary burden, absorption and metabolism*. J. Sci. Food Agric. 80:33-43. ³⁴

Departemen Kesehatan Republik Indonesia.. 1986. *Sediaan Galenik*. Jakarta: George, S., ⁶ K. Ramalakshmi and R. Mohan. 2008. *A perception on health benefits of coffee*. Crit. Rev. Food Sci. Nutr. 48:464-486. ²

Dewi, A. M. 2019. *Analisis Kadar Kafein Kopi Arabika (Coffea arabica) Dengan Variasi Suhu Refluks Menggunakan Spektrofotometri*

Uv-Vis. Karya Tulis Ilmiah. Tasikmalaya.

²⁰ Higdon, J. and B. Frei. 2006. *Coffee and health: A review of recent Humen Research*. Crit. Rev. Food Sci. Nutr. 46:101-23. ³

Hunyadi, A., A. Martins, T. Hsieh, A. Seres and I. Zupko. 2012. *Chlorogenicacid and rutin play a major role in the in vivo anti-diabetic activity of Morusalba leaf extract on type ii diabetic rats*. oS ONE 7(11): e50619. doi:10.1371/journal.pone.0050619. ⁵⁸

Isogawa, A., M. Noda, Y. Takahashi, T. Kadowaki and S. Tsugane. 2003. *Coffee consumption and risk of type 2 diabetes mellitus*. Lancet 361:703-704. ¹⁷

Julio Campos-Florián¹, Jessica Bardales-Valdivia, Liliana Caruajulca-Guevara and Deisy Cueva-Llanos. 2013. *Anti-diabetic effect of Coffea arabica, in alloxan-induced diabetic rats*. Emir. J. Food Agric. 25 (10): ¹⁸771-777.

Mawey BK, Kaawoan A, Bidjuni H. 2014. *Hubungan Kebiasaan Makan dengan Pencegahan Gastritis pada Siswa Kelas X di SMA Negeri 1 Likupang [Jurnal]*. Manado. Universitas Sam Ratulangi.

Mishra, M. and K. Slater. 2012. *Recent advances in the genetic transformation of Coffee*. Biotech. Res. Internat. Article ID 580857, p. 17. ²⁸

Mulato, S. 2001. *Pelarutan Kafein Biji Robusta Dengan Kolom Tetap Menggunakan Pelarut Air*. Jakarta: Pelita Perkebunan. ⁵

Ong, K., A. Hsu and B. Tan. 2012. *Chlorogenic acid stimulates glucose transport in skeletal muscle via AMPK activation: A contributor*

- to the beneficial effects of Coffee on diabetes. PLoS ONE 7(3): e32718. doi:10.1371/journal.pone.0032718.
- 23 Rahma M, Ansar J, Rismayanti. 2013. Faktor risiko kejadian gastritis di wilayah kerja Puskesmas kampili kabupaten gowa [Jurnal]. Makassar. Un²⁷ersitas Hasanudin
- Rizkianil. 2009. Pengaruh pemberian kopi dosis bertingkat selama 30 hari terhadap gambaran histologi lambung tikus wistar [Jurnal]. Semarang. Universitas Diponegoro.
- 33 Rubiyanti, R. 2015. Penetapan Parameter Standar Simplisia Dan Ekstrak Biji Kopi Arabika (*Coffea arabica* L.) [Skripsi]. Bandung, Universitas Padjadjaran.
- 4 Salazar-Martínez, E., Willett, W.C, Ascherio, A., Manson, J. E., Leitzmann, M.F., Stampfer, M.J. and Hu. F.B. 2004. Coffee consumption and risk for type 2 diabetes mellitus. Ann. Internal Med.140(1):1-8.
- Shi, C. 1997. Effects of caffeine and acetylcholine on glucose-stimulated insulin release from islet transplants in mice. Cell. Transplant. 6:33-37.
- Spiller, G. A. 1998. Caffeine. USA: CRC Press.
- 26 Van Dam, R. and E. Feskens. 2002. Coffee consumption and risk of type 2 diabetes mellitus. Lancet 360:1.477-1.478. 6
- Weinberg, Bennett alan. 2001. The Word Of Caffeine. The Scientist and Culture of The Word's Most Popular Drug. Routledge: New York.

Pengaruh Pemberian Ekstrak Biji Kopi Arabika (*Coffea arabica* L.) Terhadap Histopatologi Lambung Tikus Putih Galur Wistar

ORIGINALITY REPORT

29%

SIMILARITY INDEX

26%

INTERNET SOURCES

17%

PUBLICATIONS

%

STUDENT PAPERS

PRIMARY SOURCES

1	www.biogreenscience.com Internet Source	2%
2	repository.helvetia.ac.id Internet Source	1%
3	Tae Kyung Hyun, Hyoun-Chol Kim, Ju-Sung Kim. "Antioxidant and antidiabetic activity of <i>Thymus quinquecostatus</i> Celak", <i>Industrial Crops and Products</i> , 2014 Publication	1%
4	www.cafeesaude.com.br Internet Source	1%
5	Kyeong-Mi Choi, Wonkyun Kim, Jin Tae Hong, Hwan-Soo Yoo. "Dodeca-2(E),4(E)-dienoic acid isobutylamide enhances glucose uptake in 3T3-L1 cells via activation of Akt signaling", <i>Molecular and Cellular Biochemistry</i> , 2016 Publication	1%
6	citeseerx.ist.psu.edu Internet Source	1%

7	text-id.123dok.com Internet Source	1 %
8	id.123dok.com Internet Source	1 %
9	Akhirul Kahfi Syam, Julia Ratnawati, Desti Hermawati, Puspita Satriyani Permatasari Surasa. "Uji antioksidan dan bioaktivitas fraksi etil asetat batang jarak tintir (<i>Jatropha multifida</i> L.)", Riset Informasi Kesehatan, 2020 Publication	1 %
10	etheses.uin-malang.ac.id Internet Source	1 %
11	issuu.com Internet Source	1 %
12	Debora R. Mentang, Lily L. Loho, Poppy M. Lintong. "Gambaran histopatologik lambung tikus wistar (<i>Rattus norvegicus</i>) yang diberi perasan umbi bengkuang (<i>Pachyrhizus erosus</i> (L) Urban) setelah induksi aspirin", Jurnal e-Biomedik, 2016 Publication	1 %
13	onlinelibrary.wiley.com Internet Source	1 %
14	www.slideshare.net Internet Source	1 %

core.ac.uk

15	Internet Source	1 %
16	docobook.com Internet Source	1 %
17	Katharina Schreck, Matthias F. Melzig. "Traditionally Used Plants in the Treatment of Diabetes Mellitus: Screening for Uptake Inhibition of Glucose and Fructose in the Caco2-Cell Model", <i>Frontiers in Pharmacology</i> , 2021 Publication	1 %
18	e-journal.unair.ac.id Internet Source	1 %
19	id.scribd.com Internet Source	1 %
20	www.ajbasweb.com Internet Source	1 %
21	d14nbudiarti.wordpress.com Internet Source	1 %
22	publikasiilmiah.unwahas.ac.id Internet Source	1 %
23	www.journal.stikeskendal.ac.id Internet Source	1 %
24	repository.ub.ac.id Internet Source	<1 %

25	ukh.ac.id Internet Source	<1 %
26	www.springerprofessional.de Internet Source	<1 %
27	ejournal.unsrat.ac.id Internet Source	<1 %
28	jurnal.ar-raniry.ac.id Internet Source	<1 %
29	jurnal.kimia.fmipa.unmul.ac.id Internet Source	<1 %
30	Steviany Towoliu. "PENGARUH PEMBERIAN Lactobacillus TERHADAP GAMBARAN MIKROSKOPIS MUKOSA USUS HALUS TIKUS WISTAR (<i>Rattus norvegicus</i>) YANG DIINFEKSI DENGAN <i>Escherichia coli</i> ", Jurnal e-Biomedik, 2013 Publication	<1 %
31	repository.its.ac.id Internet Source	<1 %
32	repository.usd.ac.id Internet Source	<1 %
33	innovareacademics.in Internet Source	<1 %
34	repository.setiabudi.ac.id Internet Source	<1 %

35

Maxianus Kopong Raya, I Rai Ngardita, Ratih Nurani Sumardi. "UJI EKSTRAK DAUN JAMBLANG ((*Syzgium cumini* L) TERHADAP PENURUNAN KADAR GLUKOSA DARAH TIKUS PUTIH JANTAN YANG DIINDUKSI STREPTOZOTOCIN", GEMA KESEHATAN, 2018

Publication

<1 %

36

doaj.org
Internet Source

<1 %

37

L A Hiltunen. "Are there associations between coffee consumption and glucose tolerance in elderly subjects?", *European Journal of Clinical Nutrition*, 10/2006

Publication

<1 %

38

Soemino Eko Saputro, Prasadja Ricardianto, Haniva Mulyani, Primadi Candra Susanto. "Review of Track Gauge for Trans-Sumatera Railway Revitalization and Development", *Jurnal Penelitian Transportasi Darat*, 2020

Publication

<1 %

39

Yesi Nurmalasari, Rakhmi Rafie, Efrida Warganegara, Indah Mulia Herwisdiane. "PENGARUH PEMBERIAN EKSTRAK HABBATUSSAUDA (*Nigella sativa*) TERHADAP KADAR GLUKOSA DARAH TIKUS PUTIH (*Rattus norvegicus*) GALUR WISTAR JANTAN YANG DIINDUKSI ALOKSAN SEBAGAI UPAYA

<1 %

PREVENTIF HIPERGLIKEMIA", PREPOTIF :
Jurnal Kesehatan Masyarakat, 2021

Publication

40	ojs.unud.ac.id Internet Source	<1 %
41	repository.uhamka.ac.id Internet Source	<1 %
42	repository.usu.ac.id Internet Source	<1 %
43	Sitti Ayu, Wahyu Harso, Maghfirahtul Jannah. "Profil Toksikologis Ekstrak Daun Tumbuhan Baka-Baka (<i>Hyptis capitata</i> Jacq.) Pada Hati Tikus Putih (<i>Rattus norvegicus</i>)", Biocelebes, 2020 Publication	<1 %
44	download.garuda.ristekdikti.go.id Internet Source	<1 %
45	eprints.unm.ac.id Internet Source	<1 %
46	stakc.ac.id Internet Source	<1 %
47	eksakta.ppj.unp.ac.id Internet Source	<1 %
48	journal.ubpkarawang.ac.id Internet Source	<1 %

49	juke.kedokteran.unila.ac.id Internet Source	<1 %
50	Poppy M Lintong, Carla F Kairupan, Priska L N Sondakh. "GAMBARAN MIKROSKOPIK GINJAL TIKUS WISTAR (RATTUS NORVEGICUS) SETELAH DIINDUKSI DENGAN GENTAMISIN", JURNAL BIOMEDIK (JBM), 2013 Publication	<1 %
51	absoluterevo.wordpress.com Internet Source	<1 %
52	edoc.pub Internet Source	<1 %
53	www.ojs.stkippgri-lubuklinggau.ac.id Internet Source	<1 %
54	www.scribd.com Internet Source	<1 %
55	Fitra Fauziah, Diah Witari, Widya Kardela. "AKTIVITAS ANTIHIPERURISEMIA FRAKSI EKSTRAK ETANOL DAUN BELIMBING WULUH (Averrhoa bilimbi L.) PADA MENCIT HIPERURISEMIA", JOPS (Journal Of Pharmacy and Science), 2020 Publication	<1 %
56	Haryoto Haryoto, Ahwanti Rukdiatma Nur'aini. "ANTIDIABETES MELITUS EKSTRAK ETANOL BATANG DAN DAUN UBI JALAR KUNING	<1 %

(Ipomoea batatas Linn.) TERHADAP KADAR
GLUKOSA DARAH PADA TIKUS JANTAN",
Jurnal Farmasi Sains dan Praktis, 2018

Publication

57

I Nyoman Suwiyarsa, Siti Nuryanti,
Baharuddin Hamzah. "Analisis Kadar Kafein
dalam Kopi Bubuk Lokal yang Beredar di Kota
Palu", Jurnal Akademika Kimia, 2018

Publication

<1 %

58

hdl.handle.net

Internet Source

<1 %

59

kjif.unjani.ac.id

Internet Source

<1 %

Exclude quotes Off

Exclude matches Off

Exclude bibliography Off